

Применение вакуум-системы в детской кардиохирургии раннего возраста при одномоментном лечении стерномедиастинита и абсцесса брюшной стенки в сочетании с эндокардиальной имплантацией электрокардиостимулятора

© К.Н. КУАТБЕКОВ, А.В. МИШИН, Б.Е. БАЙГУБЕКОВ, Б.Е. СУЙЕУБЕКОВ, Т.Е. БОТАБЕКОВ

Центр современной медицины «Mediterra», Алматы, Казахстан

Резюме

Сочетания обширных гнойных поражений средостения и брюшной стенки в детской кардиохирургии являются грозными инфекционными послеоперационными осложнениями с высоким риском летального исхода. В представленной работе мы показали клинический случай применения самого эффективного на сегодняшний день способа лечения стерномедиастинита и абсцесса брюшной стенки с помощью отрицательного давления в сочетании с эндокардиальным методом имплантации электрокардиостимулятора у ребенка раннего возраста.

Ключевые слова: вакуум система, стерномедиастинит, электрокардиостимулятор, клинический случай, детская кардиохирургия.

Информация об авторах:

Куатбеков К.Н. — <https://orcid.org/0000-0002-2679-5097>

Мишин А.В. — <https://orcid.org/0000-0003-2858-6181>

Байгубек Б.Е. — <https://orcid.org/0000-0003-2376-5965>

Суйеубек Б.Е. — <https://orcid.org/0000-0001-9683-8366>

Ботабеков Т.Е. — <https://orcid.org/0000-0003-0159-6515>

Автор, ответственный за переписку: Мишин А.В. — e-mail: avm_mishin@mail.ru

Как цитировать:

Куатбеков К.Н., Мишин А.В., Байгубек Б.Е., Суйеубек Б.Е., Ботабеков Т.Е. Применение вакуум-системы в детской кардиохирургии раннего возраста при одномоментном лечении стерномедиастинита и абсцесса брюшной стенки в сочетании с эндокардиальной имплантацией электрокардиостимулятора. *Кардиология и сердечно-сосудистая хирургия*. 2023;16(2):234–236. <https://doi.org/10.17116/kardio202316021234>

VAC therapy in pediatric cardiac surgery for one-stage treatment of sternomediastinitis and abdominal wall abscess with simultaneous endocardial pacemaker implantation

© K.N. KUATBEKOV, A.V. MISHIN, B.E. BAIGUBEKOV, B.E. SUIEUBEKOV., T.E. BOTABEKOV

Modern Medicine Center «Mediterra», Almaty, Kazakhstan

Abstract

Combinations of extensive purulent lesions of the mediastinum and abdominal wall in pediatric cardiac surgery are formidable infectious postoperative complications with high risk of mortality. In this report, we present negative pressure therapy as the most effective modern method for the treatment of sternomediastinitis and abdominal wall abscess with simultaneous endocardial pacemaker implantation in a young child.

Keywords: vacuum-assisted closure, sternomediastinitis, pacemaker, case report, pediatric cardiac surgery.

Information about the authors:

Kuatbekov K.N. — <https://orcid.org/0000-0002-2679-5097>

Mishin A.V. — <https://orcid.org/0000-0003-2858-6181>

Baigubekov B.E. — <https://orcid.org/0000-0003-2376-5965>

Suiueubekov B.E. — <https://orcid.org/0000-0001-9683-8366>

Botabekov T.E. — <https://orcid.org/0000-0003-0159-6515>

Corresponding author: Mishin A.V. — e-mail: avm_mishin@mail.ru

To cite this article:

Kuatbekov KN, Mishin AV, Baigubekov BE, Suiueubekov BE, Botabekov TE. VAC therapy in pediatric cardiac surgery for one-stage treatment of sternomediastinitis and abdominal wall abscess with simultaneous endocardial pacemaker implantation. *Russ. Jour. of Card. and Cardiovasc. Surg. = Kard. i serd.-sosud. khir.* 2023;16(2):234–236. (In Russ.). <https://doi.org/10.17116/kardio202316021234>

Введение

Частота инфекционных осложнений со стороны средостения после кардиохирургических операций в детском возрасте варьирует от 0,4 до 6,0% [1, 2]. При тяжелых инфекционных поражениях средостения наиболее острым является вопрос выбора наиболее оптимальных методов лечения. На сегодняшний день вакуумные (ВАК) системы являются стандартным подходом в лечении гнойных процессов в хирургии практически любой области. Разработки и клиническая апробация вакуум-терапии принадлежат российским хирургам Ю.А. Давыдову и А.Б. Ларичеву [3]. Данный метод, получивший название vacuum-assisted closure (VAC), был успешно адаптирован для хирургического лечения инфицированных ран различной локализации американскими учеными Michael J. Morykwas и Louis C. Argenta [4]. Для лечения постстернотомного медиастинита ВАК-терапия была использована М.С. Obdeijn и соавт. [5], в детской кардиохирургии — I.R. Ramnagine и соавт. [6].

Метод вакуум-ассистированного хирургического лечения инфицированных ран различной локализации и постстернотомного медиастинита был успешно применен и в детской кардиохирургической практике у пациентов раннего возраста [7]. В одном из исследований в группе проточно-промывного дренирования госпитальная летальность составила 32%, в то время как в группе ВАК-терапии не было ни одного летального исхода [8]. Было показано, что вакуумная терапия острых и хронических ран усиливает механизмы биологического очищения, значительно снижает бактериальную обсемененность, стимулирует регенерацию поврежденных тканей и предотвращает вторичную инфекционную контаминацию. Данный метод приводит к сокращению сроков стационарного лечения и экономических затрат в сравнении со стандартными методами лечения гнойных процессов. В настоящее время метод вакуумной терапии всемирно признан как один из лучших в лечении инфицированных и осложненных ран.

В настоящей работе представлена впервые использованная в нашей клинике ВАК система у ребенка раннего возраста после радикальной коррекции тотального аномального дренажа легочных вен (ТАДЛВ) с рядом послеоперационных осложнений (полный атриовентрикулярный блок, а после имплантации электрокардиостимулятора (ЭКС) — гнойный стерномедиастинит и абсцесс передней брюшной стенки). В настоящее время приоритетной является эндокардиальная стимуляция, тогда как миокардиальную стимуляцию применяют редко, преимущественно у детей до двух лет в связи малым диаметром сосудов для доставляющих систем. Несмотря на малый возраст ребенка, выбор эндокардиальной, а не повторной миокардиальной стимуляции был продиктован высоким риском повторного инфицирования, наличием грубого рубцово-спаечного процесса эпикарда, не позволивший бы нам провести адекватную стимуляцию. Первоочередной задачей была борьба с гнойным процессом средостения, грудины и брюшной стенки, второй — необходимость тотального удаления всей эпикардиальной системы с ее одномоментной заменой на наиболее оптимальную (в данном случае только эндокардиальную систему стимуляции).

Мальчик 1 года и 6 мес (масса 11 кг) поступил в клинику в январе 2021 г. с диагнозом: состояние после ради-

кальной коррекции ТАДЛВ от 22.09.19 и имплантации ЭКС от 20.05.20, лигатурный свищ передней грудной стенки. Сердечная недостаточность III функционального класса. Ранее ребенок лежал в стационаре инфекционной клиники с кишечной инфекцией (Klebsiella). Нами была проведена серия оперативных вмешательств: иссечение свища с Z-пластикой по Лимбергу в области электродов передней брюшной стенки (19.01.21) и повторная вторичная хирургическая обработка раны передней брюшной стенки с Z-пластикой по Лимбергу (03.02.21). Однако данные попытки лечения инфицированной раны путем открытого ведения и многократных санаций антисептическими йод- и хлорсодержащими растворами с гипертоническими аппликациями были неэффективными и не привели к положительному результату. Через неделю рана снова инфицировалась. Учитывая наличие вакуумной системы в клинике, мы впервые использовали ее в детской кардиохирургии. Пациенту дважды бессменно на 5 сут (10 и 15 февраля 2021 г.) выполнена установка ВАК системы на мягкие ткани передней брюшной стенки над областью расположения проводков ЭКС. Стандартно перед каждой установкой ВАК системы до хирургической обработки брали бактериологические посевы из раны. Результатом бактериологического посева был рост *Staphylococcus aureus* $1 \cdot 10^3$ КОЕ/мл. Антибактериальную терапию проводили с учетом бактериальной чувствительности (меропенем). Последние посевы роста микрофлоры не дали, что позволило закрыть нам рану. Однако через 2 нед ребенок поступил к нам повторно в тяжелом состоянии с признаками остеомиелита средней трети грудины и абсцесса ложа ЭКС в передней брюшной стенке. Наши усилия оказались безуспешными ввиду вовлечения в инфекционный процесс всей системы ЭКС как в средостении, так и в брюшной стенке.

Для открытой замены всей системы ЭКС по жизненным показаниям было решено установить временную стимуляцию миокарда желудочков эндоваскулярно с наиболее оптимальным доступом через центральный венозный катетер (ЦВК) яремной вены. Обширный инфекционный процесс грудной и брюшной стенки не давал возможности для одновременной имплантации постоянного эндокардиального ЭКС. До купирования острого инфекционного процесса было решено проводить стимуляцию на временных миокардиальных электродах, а после радикальной хирургической обработки средостения и брюшной стенки сразу установить ВАК систему на всю пораженную область единым комплексом. Как можно более раннее удаление временного ЭКС из ЦВК было продиктовано относительно высоким риском тромбоза венозной брахиоцефальной системы у детей. Таким образом, новый хирургический план действий включал эндоваскулярную установку временного ЭКС в условиях рентген-операционной, вскрытие, удаление и санацию инфекционного субстрата средостения и брюшной стенки в условиях кардиохирургической операционной (**рисунок, а на цв. вклейке**), установку миокардиальных электродов временного ЭКС с проверкой его эффективности, установку ВАК системы на открытую грудину и рану брюшной полости (**рисунок, б**), удаление временного эндокардиального ЭКС из ЦВК в первые послеоперационные сутки, многократные смены ВАК системы, остеосинтез грудины, закрытие очищенных ран, импланта-

цию эндокардиального ЭКС, удаление временных миокардиальных электродов. В первые операционные сутки одновременно выполнены установка временного ЭКС, рестернотомия, секвестрэктомия грудины, вскрытие абсцесса грудины, кардиолиз с удалением 4 электродов постоянного ЭКС, ушивание поврежденного правого желудочка, вскрытие абсцесса брюшной стенки в зоне ложа ЭКС, установка миокардиальных электродов временного ЭКС, установка ВАК-системы на thorax apertum и переднюю брюшную стенку. Каждые 4 сут трижды проводили замену стабилизирующей грудину ВАК системы, что позволяло ребенку самостоятельно ходить.

После купирования острого инфекционного процесса (**рисунок, в**) с нормализацией клинико-лабораторных данных (трехкратные отрицательные посеы из ран) на 11-е послеоперационные сутки осуществлен отсроченный остеосинтез с наложением вторичных швов на грудину и переднюю брюшную стенку. Однако стойкий инфекционный процесс вновь проявил себя через неделю свищевым ходом от образовавшегося секвестра средней трети грудины. В очередной раз в этой области была открыта рана, удален секвестр, и выполнены еще два курса ВАК терапии уже закрытой грудины общей продолжительностью 11 сут с последующим окончательным ушиванием раны и одновременной имплантацией эндокардиального ЭКС (**рисунок, г**). На этот раз ложем для ЭКС выбрана левая подключичная область. За время последней госпитализации с учетом чувствительности пациент получал последовательную антибактериальную терапию: ванкомицин, меропенем, ципрофлоксацин, пиперациллин + тазобактам. Через 1 мес после госпитализации активный и самостоятельно передвигающийся ребенок с полностью зажившими ранами грудины и брюшной стенки выписан домой (**рисунок, д**). За первые 1,5 года жизни пациент в общей сложности перенес 14 оперативных вмешательств.

Для ВАК-системы был использован аппарат AND-aspirator со стандартными стерильными пористыми губками на всю поверхность ран и уложенной между ними силиконовой перфорированной трубкой. Для предотвращения механического повреждения важно, чтобы отверстия трубки не имели непосредственного контакта с тканями раны и были полностью ограждены губками по всей окружности. Выставляли следующие параметры работы ВАК-системы: 5 мин активного негативного давления 115—125 мм рт.ст. и 2 мин остановки с контролем удержания давления не ниже 70 мм рт.ст., что являлось показателем герметичности системы и ее эффективной работы. При снижении пассивного давления ниже 70 мм рт.ст. необходим поиск источника разгерметизации и, при невозможности его устранения, замена всей ВАК-системы. Для протекции миокарда на переднюю поверхность правого желудочка и магистральных сосудов под губкой используют ксеноперикард или различные силиконовые покрытия. Критериями для удаления ВАК-системы послужили отрицательные микробиологические исследования очищенных гранулирующих ран.

Вывод

Применение ВАК-системы показало высокую эффективность лечения сочетанного гнойно-деструктивного поражения средостения и брюшной стенки с единственно возможным выбором эндокардиального метода имплантации ЭКС у ребенка раннего возраста и малого веса.

Финансирование: исследование не имело спонсорской поддержки.

Авторы заявляют об отсутствии конфликта интересов.
The authors declare no conflicts of interest.

ЛИТЕРАТУРА/REFERENCES

- Иванцов С.М., Соинов И.А., Омельченко А.Ю., Ничай Н.Р., Кулябин Ю.Ю., Горбатов А.В., Войтов А.В., Горбатов Ю.Н. ВАК-терапия: новый метод лечения медиастинита у новорожденных. *Медицинский альманах*. 2016;(2):102-104. Ivantsov SM, Soinov IA, Omelchenko AYU, Nichai NR, Kulyabin YuYu, Gorbatykh AV, Voitov AV, Gorbatykh YuN. VAK-therapy: a new method of the treatment of mediastinitis in newborns. *Medical almanac*. 2016;(2):102-104. (In Russ.). <https://doi.org/10.21145/2499-9954-2016-2-102-104>
- Filippelli S, Perri G, Brancaccio G, Iodice FG, Albanese SB, Trimarchi E, Carotti A. Vacuum-assisted closure system in newborns after cardiac surgery. *J Card Surg*. 2015;30(2):190-193. <https://doi.org/10.1111/jocs.12463>.
- Давыдов Ю.А., Ларичев А.Б., Абрамов А.К. Заживление ран в условиях вакуумного дренирования. *Хирургия*. 1992;7(8):21-26. Davydov YuA, Larichev AB, Abramov AK. Wound healing under vacuum-assisted drainage. *Surgery*. 1992;7(8):21-26. (In Russ.).
- Morykwas MJ, Argenta LC, Shelto-Brown EI, McGuirt W. Vacuum-assisted closure: a new method for wound control and treatment. Animal studies and basic foundation. *Ann Plast Surg*. 1997;38:553-562.
- Obdeijn MC, de Lange MY, Lichtendahl DHE, de Boer WJ. Vacuum-assisted closure in the treatment of poststernotomy mediastinitis. *Ann Thorac Surg*. 1999;68:2538-2560.
- Ramnarine IR, McLean A, Pollock JCS. Vacuum-assisted closure in the pediatric patient with post-cardiotomy mediastinitis. *Eur J Cardiothorac Surg*. 2002;22:1021-1031.
- Caniano DA, Ruth B, Teich S. Wound management with vacuum assisted closure: experience in 52 pediatric patients. *J Ped Surg*. 2005;40:128-132.
- Соинов И.А., Войтов А.В., Кулябин Ю.Ю. и соавт. Лечение послеоперационного стерномедиастинита у новорожденных. *Патология кровообращения и кардиохирургия*. 2019;23(4):53-62. Soinov IA, Voitov AV, Kulyabin YuYu, et al. Treatment of postoperative sternomediastinitis in newborns. *Circulatory pathology and cardiac surgery*. 2019;23(4):53-62. (In Russ.).

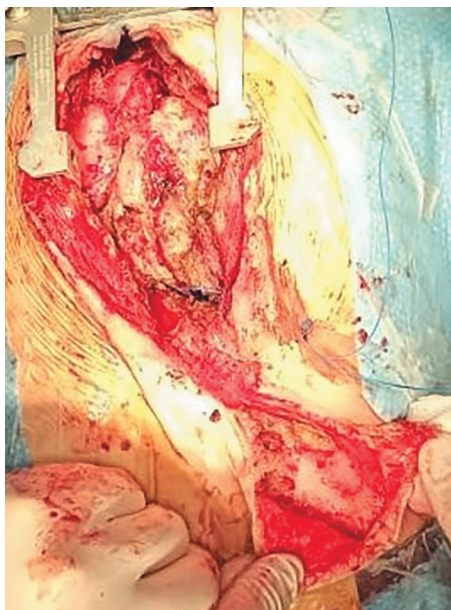Поступила 09.10.2021

Received 09.10.2021

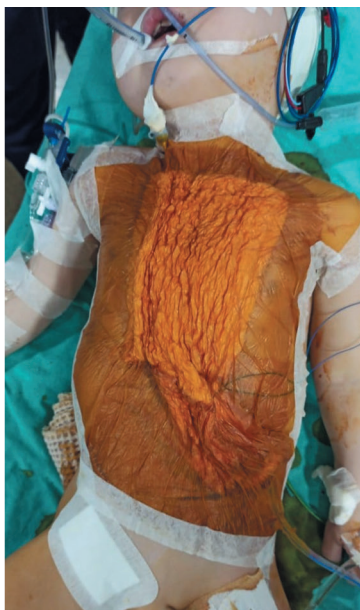Принята к печати 23.12.2021

Accepted 23.12.2021

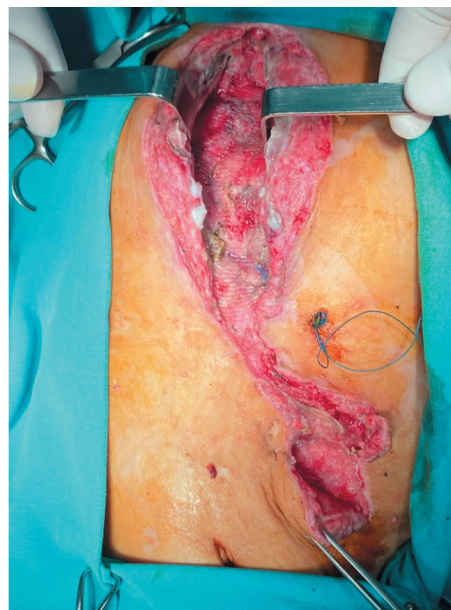
К статье К.Н. Куатбекова и соавт. «Применение вакуум-системы в детской кардиохирургии раннего возраста при одномоментном лечении стерномедиастинита и абсцесса брюшной стенки в сочетании с эндокардиальной имплантацией электрокардиостимулятора»



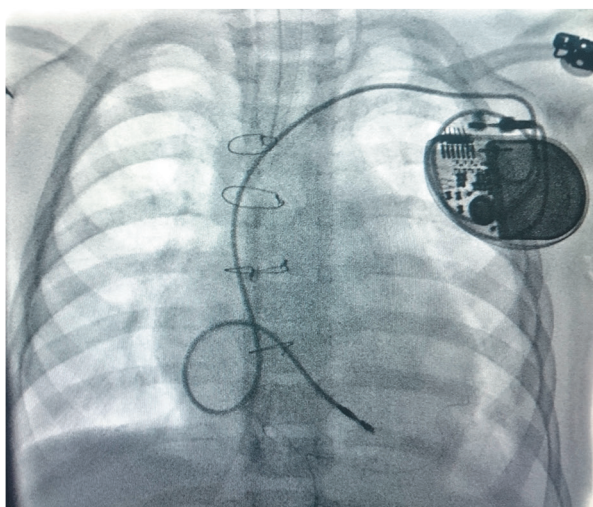
а/а



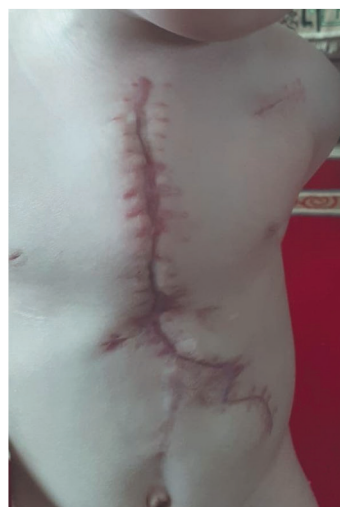б/б



в/с



г/д



д/е

Этапы и конечный результат лечения.

а — вскрытый инфекционный субстрат средостения и передней брюшной стенки; б — установленная ВАК-система; в — очищенные раны с гранулирующими тканями после удаления ВАК-системы; г — эндокардиальный кардиостимулятор; д — окончательный результат.

Stages and final result of the treatment.

a — opened infectious substrate of the mediastinum and anterior abdominal wall; b — VAC system; c — sterile wounds with granulations after removal of VAC system; d — endocardial pacemaker; e — final result.